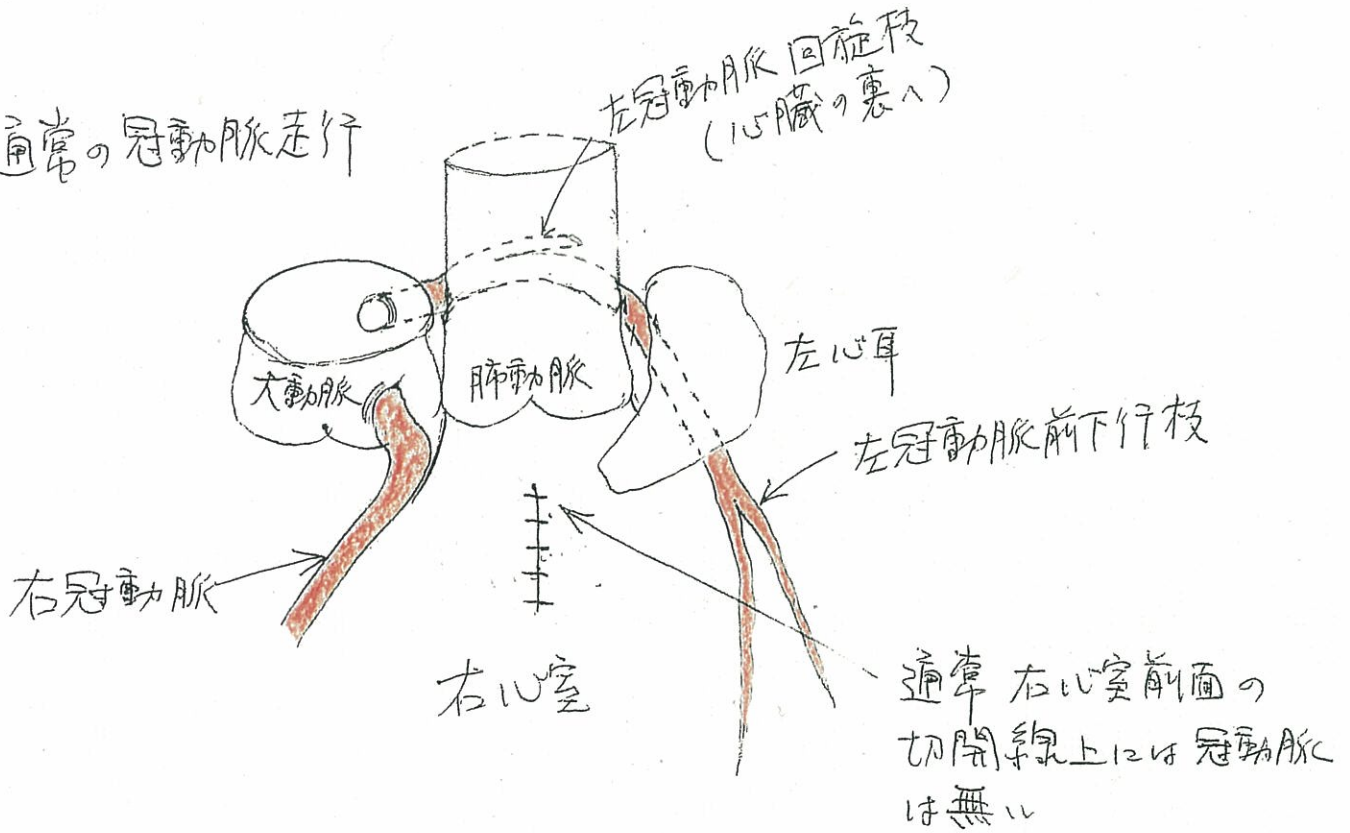
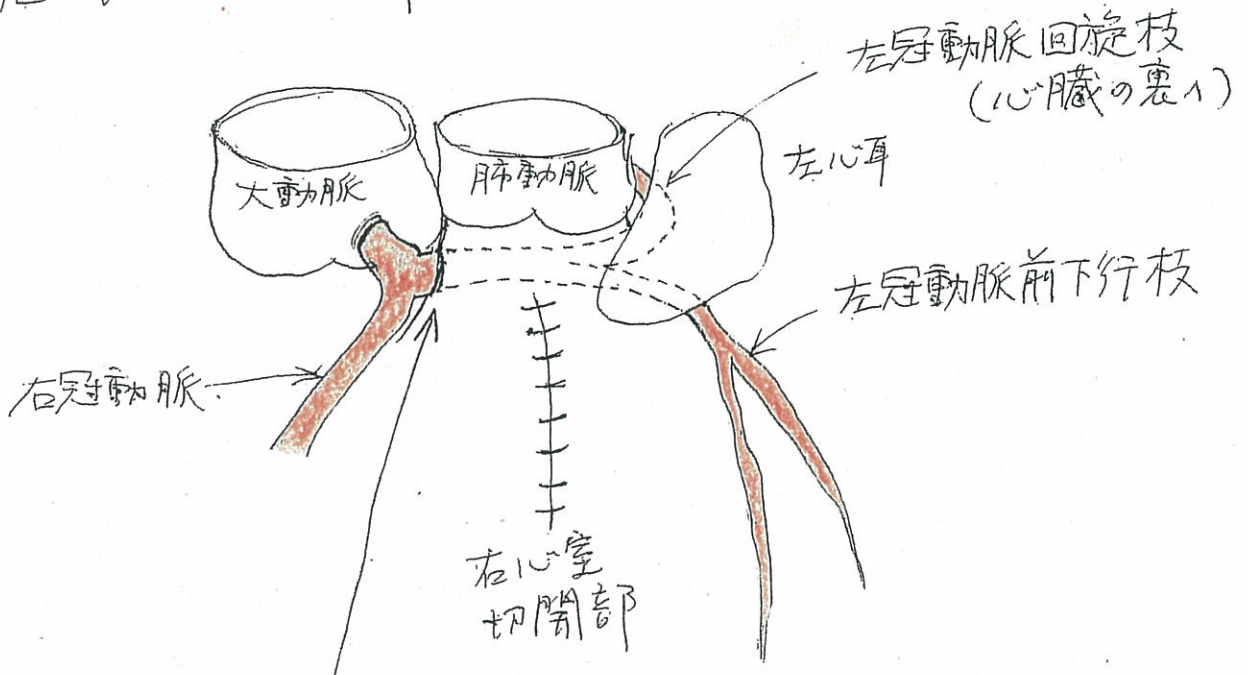


通常の冠動脈走行



本症例の冠動脈走行



右冠動脈が起始し、すこし左冠動脈が右冠動脈の枝として起始し、右心室前面の心筋内を走行していた。